



Rapid Maksiller Ekspansiyonun Midpalatal Suture Bölgesindeki Kan Akımına Etkisi

Effect of Rapid Maxillary Expansion on Blood Flow at Midpalatal Suture Region

ÖZET

Bu çalışmanın amacı, rapid maksiller ekspansiyon (RME) sırasında ve retansiyon döneminde midpalatal suture bölgesindeki kan akımının Laser Doppler Flowmetry (LDF) ile değerlendirilmesidir. Çalışma yaşları 11,3 ile 14,6 arasında değişen toplam 11 hasta üzerinde, bonded tip RME aпараты kullanılarak yapılmıştır. Ölçümler, ekspansiyon öncesi, ekspansiyon sonu ve 3 aylık retansiyon dönemi sonunda yapılmıştır. Ekspansiyon sonunda başlangıca oranla kan akımında yaklaşık %50 bir artış gözlenmiştir. 3 aylık retansiyon dönemi sonunda ise hala bir miktar yüksek olsa da, kan akımı başlangıç değerine yaklaşmıştır. Ekspansiyon süresince suture bölgesinde enflamasyon, yıkım, yapım gibi hücresel faaliyetler artmakta, retansiyon dönemi sonunda ise durmamakta fakat oldukça azalmaktadır. (*Türk Ortodonti Dergisi* 2006;19:3-9)

Anahtar Kelimeler: Kan akımı, Hızlı üst çene genişletmesi, Laser Doppler Flowmetry

SUMMARY

The aim of this study was to evaluate the blood flow at the midpalatal suture with laser Doppler flowmetry during rapid maxillary expansion (RME) and following retention period. The study was carried out on 11 patients, at 11,3 - 14,6 years of age and treated with bonded RME appliance. Records were taken before expansion (T1), after expansion (T2) and after 3 months retention period (T3). Blood flow was increased by 50% at the end of expansion compared with initial. After three months of retention, although still higher, blood flow returned almost to its original level. The results suggest that, inflammation, destructive and regenerative processes were on the increase during expansion and were decreasing during retention period. (*Turkish J Orthod* 2006;19:3-9)

Key Words: Blood flow, Rapid maxillary expansion, Laser Doppler Flowmetry



Yrd.Doç.Dr. Ali Altuğ
BİÇAKÇI

Cumhuriyet Üniv.Dişhek.
Fak. Ortodonti A.D. /
Cumhuriyet Üniv. Dept. of
Orthodontics
Sivas-TURKEY

İletişim Adresi
Correspondence:
Dr. Ali Altuğ Bıçakçı
Cumhuriyet Üniv. Dişhek.
Fak.
Ortodonti A.D.
58140 Sivas-TURKEY
E-mail:
abicakci@cumhuriyet.edu.tr



G·R·fi

Midpalatal sutur üzerinden maksillayı iki-ye ayırmak suretiyle uygulanan ortodontik ve ortopedik bir tedavi yöntemi olan RME, üst çenenin darlığına bağlı olarak meydana gelmiş malokluzyonların düzeltilmesinde önemli bir rol oynar. Elde edilen genişletmenin iskeletsel olması ve dişsel genişletmeye oranla çok daha fazla stabil kalması, RME'yi eşsiz bir tedavi yöntemi kılmaktadır.

Bu yöntemin en önemli uygulayıcılarından biri olan Haas, RME aparatının maksimum dental ankraja sahip ve kısa zamanda sutur açılımı sağlayacak şekilde olması gerektiğini bildirmiştir (1-4). RME'nin suturda oluşturduğu yapısal ve histolojik değişiklikler (5-10), nazal hava yoluna olan etkisi (11-14), hatta gece işemesi (15) ve duyma güçlüğüne (16-17) olan etkisi gibi birçok konu bugüne kadar birçok araştırmacı tarafından incelenmiştir.

Lazer Doppler Flowmetry (LDF) tekniği Doppler prensibine dayanır. Bu teknikle monokromatik sabit lazerden düşük güçteki ışın optik kablo vasıtasıyla çalışılacak dokuya iletir. Hareketli kan hücrelerine çarpan ışığın dalga boyu ve frekansında değişim olur; buna Doppler kayması denir. Eğer ışının çarptığı nesne statik ise Doppler kayması meydana gelmez ve çarpan ışın yansır ve dağılır. Bu saçılan ışın demeti probun ucundaki bir veya birkaç optik toplayıcı fiber tarafından toplanır ve fotodetektörlere taşınır. Kalan fotoakım ise kan ölçümünü elde etmemizi sağlar. Bu kan akımına 'perfüzyon' veya yaygın kullanımıyla 'flux'denir ki bu da kan hücrelerinin yoğunluğu ve hızı ile doğru orantılıdır(18,19).

Günümüzde LDF, invaziv olmayan ölçüm metodları içerisinde kan akımında meydana gelen değişiklikleri küçük hacimli bir dokudaki (1mm³) kan hücrelerinin hareketini saptayarak ölçen ve yaygın olarak kullanılan bir metottur (20-22). Özellikle plastik cerrahi alanında transplantların ve fleplerin zarar görmüş olan dolaşımını incelemekte kullanılır(23,24). Diş hekimliğinde ise yaygın olarak değişik etkilere maruz kalmış dişlerdeki pulpal kan akımındaki değişikliklerin ölçümünde kullanılmaktadır (25-27). Fakat mikrodamarlardaki ayrı ayrı her kan akımı, aktif kan akımı olan damar sayısı ve damar çapı bu metotla hesaplanamaz (28).

Midpalatal suturun tamamen kemikleşme-

INTRODUCTION

RME is a treatment method for correcting constricted maxilla. The expansion obtained with RME is more stable than slow expansion. This renders RME a unique treatment alternative.

Haas, stated that RME appliances should be fabricated to provide maximum dental anchorage and opening the midpalatal suture quickly (1-4). Structural and histological changes occurred by RME at midpalatal suture (5-10), effects of RME on nasal airway (11-14), nocturnal enuresis (15), and conductive hearing loss (16-17) were evaluated in many studies.

Laser Doppler Flowmetry (LDF) technique depends on the Doppler principle, where a low power light from a macrochromatic stable laser is directed via an optical fiber to the tissue to be studied. The light hitting moving blood cells undergoes a change in wavelength and frequency, named Doppler shift. Doppler shift does not occur if the object that the beam hitting is static and light scatters. The laser light scattered from static tissue is photodetected and collected by one or more other optical fibers. The resulting photocurrent is processed to provide a blood flow measurement. The term used to describe blood flow is perfusion or commonly used as flux which is direct proportion with intensity and speed of blood cells (18,19).

Today LDF is an extensively used method for measuring dynamic changes in blood flow through non-invasive measurement methods, by detecting blood cell movement in a small volume of tissue (about 1mm³). Especially in the field of plastic surgery, LDF is used for monitoring the blood perfusion in skin transplants and flaps (20,22). In the field of dentistry, it is used for evaluating the pulpal perfusion changes of teeth generated by various negative effects (23-24). In dentistry this method generally used for assessing the changes in pulpal blood flow of teeth exposed with various effects (25-27). However, the flow in individual microvessels, the number of vessels with active flow, and vessel diameter cannot be analyzed (28).

On average %5 of mineralization of the midpalatal suture can continue by age 25 years (29). In histological studies on material of



si %5 olasılıkla 25 yaşına kadar sürebilir(29). Suturun kemikleşmesi arkadan öne doğru olmaktadır. İnsan kadavralarında yapılan histolojik çalışmalarda bebeklikte suturun vomer kemiği palatinal yapılara bağlayacak şekilde Y şeklinde, çocuklukta yılan kıvrımı, erişkinlikte ise testere ağzı görünümünde olup mekanik kilitleme ve kemik adacıkları oluşturduğu görülmüştür (7,30).

Çalışmamızın amacı, RME uygulaması sırasında ve sonrasında, midpalatal sutur bölgesindeki kan akım değişimini incelemektir.

GEREÇLER ve YÖNTEM

Çalışmamız Cumhuriyet Üniversitesi Dişhekimliği Fakültesinde, yaşları 11,8-14,0 arasında değişen, iskeletsel olarak üst çenede darlık gösteren 11 hasta (6 kız- 5 erkek) üzerinde yapılmıştır. Hastalar bonded tip RME apareyi ile tedavi edilmiş, genişletme ortalama 3 hafta sürmüştür. Vida olarak Hyrax vida kullanılmış, vida damağın en derin yerine okluzal düzleme paralel olarak yerleştirilmiştir. Ölçüm sırasında probun stabilizasyonu ve dokuya uzaklığı son derece önemlidir. Bu amaçla genellikle silikon esaslı ölçü matrelerinden, akrilik sabitleyicilerden ya da özel tel bükümlerinden yararlanılmaktadır. Bu çalışmada önceki uygulamalardan farklı olarak probun stabilizasyonunu sağlamak amacıyla Hyrax vidasının 1 mm çaplı deliklerinden yararlanılmıştır.(Şekil 1) Apareyin simantasyonunu takiben 1. ölçüm (T1) yapılmıştır. Hastaya vidayı günde 2 defa (1/4 tur x 2) çevirmesi söylenmiştir. Genişletme bittiğinde 2.ölçüm (T2), retansiyonun 12. haftasında ise son ölçüm (T3) yapılmıştır. Ölçümler, her seferinde aynı oda, aynı ünit, aynı ve aynı ısı aralığında (20-24oC), aynı kişi tarafından yapılmıştır.

Çalışmada kan akımını ölçmede Periflux 4001 Master LDF cihazı (4001 Periflux, Perimed AB, Jarfalla, Sweden) kullanılmıştır (Şekil 2). Kullanılan cihazın ürettiği ışının dalga boyu 780 nm band genişliği 20Hz-2kHz, lazerin gücü ise 1mw tır. Cihazın kalibrasyonu (sıfırlama otomatik olarak yapılır) her ölçümden önce, üretici tarafından önerilen 'Perimed PF 1000 kalibrasyon cihazı (Perimed, İsveç) ile yapılmış, perfüzyon ünitesi cihaz tarafından kaydedilmiş, ortalaması ise kullanılan cihaz için özel olarak geliştirilmiş bir yazılım olan 5.1 Gastrosoft ile hesaplanmıştır.

Palatal sutur bölgesinden 3 farklı ölçüm

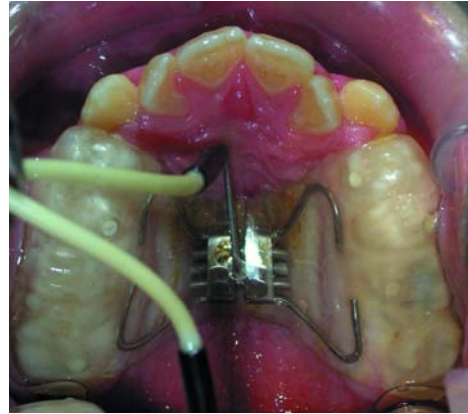
human cadavers observed that, in infancy the suture has a Y shape and binds the vomer with the palatine processes, in the childhood taking a serpentine course, by adolescence become interdigitated that mechanical interlocking and islets of bone are formed (7,30).

The aim of this study was to analyze the blood flow changes in the surrounding tissues of the midpalatal suture during and after RME.

MATERIAL and METHODS

The study was performed at Cumhuriyet University on 11 patients between 11.8-14 years of age who exhibit skeletal maxillary constriction. The patients were treated with bonded RME appliance for three weeks. A Hyrax screw was used, and placed as close as possible to the palate and parallel to occlusal plane.

During the LDF phase stabilization and distance between the tissue and probe during measurement is very important. For this purpose, acrylic stands, silicon based materials or special wire bends are used. In the present study, recordings were taken through 1 mm diameter activation holes of Hyrax screw to standardize the measurements



Şekil 1: LDF probuyla Hyrax vidanın aktivasyon deliklerinden palatal bölgeden ölçüm yapılması.

Figure 1: The recordings of the probe of LDF were made through activation holes of Hyrax screw to measure blood flow from palatal tissue.

(Figure 1). The first measurements were obtained before cementation (T1) of appliances. The appliance was activated twice a day (1/4 turn X 2). At the end of expansion (T2) and end of 12 weeks retention (T3) second and third measurements were taken. The patients rested for at least 10 min in the same dental chair before recordings were made at the same time by the same investigator.

A Periflux 4001 Master Laser Doppler Flowmeter (Perimed, Stockholm, Sweden)



Şekil 2: Lazer Doppler
Flowmetry cihazı.

Figure 2: Laser Doppler
Flowmetry device.



zamanında elde edilen değerler (T1-3), Windows ortamında SPSS Ver.10.0. istatistik ölçümleri paket programından yararlanılarak değerlendirilmiştir. Ölçüm zamanlarına göre her hastadan elde edilen değerleri kendi içerisinde karşılaştırmak için tekrarlı ölçümlerde varyans analizi kullanılmıştır. Yapılan analiz neticesinde farklılığın anlamlı bulunduğu sonuçlarda farklılık gösteren ölçüm zamanlarının belirlenmesinde ise Tukey testi kullanılmıştır.

BULGULAR

Palatal mukozanın kan akımındaki değişimler Tablo I ve Şekil 3 de gösterilmiştir. Tüm hastalarda hedeflenen genişletme sağlanmıştır. RME ye bağlı olarak palatal mukozada meydana gelen değişiklikler ölçüm zamanlarına göre karşılaştırıldığında farklılık önemli bulunmuştur. (P<0.05) Kan akımında meydana gelen bu anlamlı değişim ölçüm zamanlarına göre ikişerli olarak karşılaştırıldığında; T1 ile T2, T1 ile T3 ve T2 ile T3 arasındaki farklılık

(Figure 2) was used to measure pulpal blood flow. The LDF emitted light at 780 nm wavelength. Band width was 20 Hz–20 kHz and sampling frequency was 32 Hz. Calibration (zeroing was done automatically at calibration) was made with the "PF 1000 Calibration Device" (Perimed, Sweden) before each measurement. Perfusion units were recorded using the flowmeter and monitored using the Perisoft software (Version 5.1, Gastrosoft Inc.).

RESULTS

Sufficient expansion was achieved in all patients. Measurements were analyzed using the SPSS statistical software (SPSS 11.0, Chicago, IL, USA). The data obtained before (T1), after expansion (T2) and at the end of retention (T3) were compared by using repeated variance analysis. The significance in subgroups was evaluated by using Tukey test. The results demonstrated that the differences between the blood flow measurements were statistically significant (P<0.05, Table I and Figure 3).

DISCUSSION

Effects of RME has been studied extensively. However, limited information is available about the sutural changes during RME which are acquired from histological studies of autopsy material from experimental animals and human biopsy materials(7,8,10,31). Reports on monkeys, cats, rats and pigs render an opinion about reactions surround midpalatal suture (30). As one might expect, the findings have certain amount in common: expansion, hyperemia, separation of maxilla, osteoblast activity with new bone appearing at the edges of palatal

Tablo I: Kan akımındaki
değişikliklerin istatistik
sonuçları.

Table I: Statistical results of
blood flow changes.

Ölçüm Zamanı / Measurement time	X ± S (PU)
Başlangıç / Initial (T ₁)	46.93 ± 9.36
Ekspansiyon sonu / End of expansion (T ₂)	59.31 ± 15.35
Retansiyon sonu / End of retention (T ₃)	52.29 ± 9.08

F=67.03 p=0.001 p<0.05. PU: Perfüzyon Ünitesi Perfusion Unit.

önemli bulunmuştur (P<0.05).

TARTIŞIMA

RME nin dişlere, alveol genişliğine, maksilla ve mandibulanın büyüme yönüne, nazal havayoluna, gece işemesine, maksillanın 3 yöndeki hareketine etkisi gibi farklı birçok konuda sayısız makale yayınlanmıştır. Fakat



midpalatal suturda meydana getirdiği değişikliklerle ilgili bilimiz hayvan deneyleri ve kavralarda yapılan deneylerle sınırlıdır (7,8,10,31). Tavşanlar, maymunlar, kediler ve domuzlar üzerinde yapılmış birçok çalışma bize bu bölgede meydana gelen reaksiyonlarla ilgili fikir vermektedir (30). Bunlar tahmin edilebileceği gibi basit olarak ekspansiyon başlangıcı, hiperemi, ayrılan kemik yüzeyleri, palatal proces boyunca osteoblastik aktivite ile palatal proces kenarında yeni kemik oluşumu şeklinde sayılabilir.

Daha önce yapılmış histolojik değerlendirmede, RME nin çoğunlukla yıkıcı bir süreç gösterdiği bildirilmiştir (9). Sutural bağ dokusunun devamlılığı bozulmuş, bağ dokusu ödemli ve kan damarları veya damar dışı dokulara kanama oluşmuştur. Bazı vakalarda sutural bağ dokusunda ki buralarda kemik fazla miktarda ayrılmıştır, kist benzeri alanlar şekillenir. Suturun bazı yerinde kemiğin testere şeklindeki kırık kenarları veya olgunlaşmamış kemik dokusunu oluşturmaya başlayan osteoblastlar vardır. Kemik kenarlarında 4 günün sonunda yeni trabeküller şekillenmeye başlar. Kısa süre sonra, ince kemik uzantıları sutural bağ dokusu içine doğru büyür. Önceden var olan premaxiller kemik içerisinde hakim olan geniş rezorbsiyon alanları ile beraber remodeling oldukça hızlıdır. Başlangıçta tablo, artmış oranda kemik rezorbsiyonun ile bağlantılı akut enflamatuar değişikliklerden ibarettir. Daha sonra dokularda fibroblastların proliferasyonu, osteoblastların yığılması ile tamir başlar ve olgunlaşmamış kemik dokusu ile alanın yeniden yapılanması için çalışılır (9).

Bugüne kadar yapılmış histolojik (7-10) ve sintigrafik (32) çalışmalarda ekspansiyonla beraber hiperemi gözlenmiş ve sonrasında kemik aktivasyonunda ve hücre proliferasyonunda artış görülmüştür. Yaptığımız çalışmada RME sırasında ve retansiyon döneminde midpalatal sutur bölgesindeki kan akımı LDF metodu ile incelenmiştir. Elde ettiğimiz sonuçlar, RME sonrasında kan akımını gösteren perfüzyon ünitesi değerinde belirgin bir artış olduğunu göstermiştir. Kan akımında meydana gelen bu artışın nedeninin RME sonrası meydana gelen yıkım ve yapım olayları olduğunu düşünmekteyiz.

Dokuda herhangi bir nedenle oluşan hasarın iyileşmesi genellikle 2 yöntemle olur (33).

process.

A histological examination shows a predominantly destructive process of RME (9). The sutural connective tissue is disrupted and edematous and blood vessels are enlarged or have hemorrhaged into the extravascular tissue. In some cases cyst-like areas form within the sutural connective tissue where bones are widely separated. Some areas of suture contain what appear to be the fractured ends of bony serrations or collections of osteoblast laying down a form of immature bony tissue. On bone margins new trabeculae begin to form by the end of 4 days. A few long, thin bony extensions of serrations grow out into the sutural connective tissue. Remodeling within the pre-existing premaxillary bone is extremely rapid, with large areas of resorption predominating. The picture at first is essentially one of acute inflammatory changes associated with increased rates of bone resorption, the tissue then undergoes repair with proliferation of fibroblasts, accumulation of osteoblasts, and attempted reconstruction of the area with immature bony tissue (9).

Results of previous histological (7-10) and scintigraphic (32) studies suggested that, expansion causes hyperemia and following the separation, proliferation of fibroblasts and new bone tissue occurred. In the present study, blood flow around midpalatal suture was observed with LDF at the end of expansion and retention. The results introduce a significant increase in blood flow after RME. This is probably directly related with destructive and constructive activity that RME causes.

Healing of an injured tissue usually takes place in two ways (33). These are regeneration and repair. Regeneration is defined as the complete reconstitution of an injured tissue or organ with consequent full restoration of the original. Repair is defined as, replacement by new structures (scar), with varying degree of architectural distortion. During RME, a mild injury occurs on the midpalatal suture. Following injury, healing takes place. This healing becomes as repair. This happens with cell division in the focal fibroblasts and formation of new collagen. At the end of the expansion, repair is replaced with regeneration. The record, taken at the end of retenti-



Bunlar rejenerasyon ve tamirdir. Rejenerasyon; zedelenmiş, hasar görmüş bir doku veya organın tamamen orijinal halini alacak şekilde yeniden yapımıdır. Tamir ise; zedelenmiş dokunun yeni yapılarla (scar) yer değiştirerek yeniden yapılanması anlamına gelir. Rejenerasyonda doku orijinal halini alırken, tamirde ise yapısal değişiklik söz konusudur. RME sürecinde midpalatal suturda hafif düzeyde hasar meydana gelir. Oluşan hasar zamanla yerini iyileşme sürecine bırakır. Bu iyileşme tamir şeklinde meydana gelmektedir. Bu tamir sutur bölgesindeki fibroblastların bölünerek yüksek miktarda kollojen oluşturmasıyla meydana gelir. Fakat genişletme bittiği anda iyileşme süreci rejenerasyon şekline döner. Rejenerasyon dönemi 6 ay kadar sürebilmektedir. Retansiyon döneminin 6, ayında aldığımız ölçümlerin (T3) başlangıca oranla (T1) az da olsa yüksek çıkması çalışmamızda rejenerasyonun hala sürdüğünü göstermektedir. Arat ve ark. (32) yaptıkları sintigrafik çalışmada kemik oluşumu ve damarlanmayı gösteren kemik aktivite indeksinde (BAI) RME yi takiben % 40 lara varan bir artış olduğu, 6 aylık retansiyon dönemi sonunda hala yüksek olmakla beraber RME öncesi değere yaklaştığını bildirmişlerdir. Çalışmamızda da RME sonrası alınan ölçümlerde (T2) kan akımında oldukça fazla oranda artış bulunmuştur. (T1: 40,63) (T2: 69.01) ($p < 0.05$) Bu artış enflamasyon ve takip eden hasar ve tamir sürecine bağlı olarak bağlı oluşmuştur. Retansiyon süresi sonunda ise başlangıca oranla kan akımının hala az da olsa fazla olması rejenerasyon sürecinin devam ettiğini göstermektedir.

SONUÇ

Midpalatal sutur bölgesindeki kan akımında RME ye bağlı olarak bir artış gözlenmiştir. Bu artış, bölgedeki enflamasyona, hücre proliferasyonu ve yıkılımına bağlı olarak ortaya çıkmaktadır. Çalışmamızın sonucuna bağlı olarak, bu bölgedeki tamir ve rejenerasyon gibi olayların kan akımında değişime yol açtığını düşünmekteyiz. Retansiyon dönemi sonunda hala bir miktar fazla olsa da, kan akımı hızı başlangıç değerine yaklaşmıştır. Bu sonuçlar, 3 aylık retansiyon dönemi sonunda reorganizasyonun az da olsa devam ettiğini ortaya koymaktadır.

on (T3) was still higher than the initial measurement (T1). So we suggest that still some regeneration is occurring at the end of retention period. Arat and co workers (32) in their scintigraphic studies showed that, bone activity index (BAI) in midpalatal suture was increased by 40% during RME and although still higher when compared with initial, they also notified a decrease in the retention period (32). In the present study we observed a significant increase in blood flow at the end of expansion (T1: 40.63) (T2:69.01). This increase is probably due to the repair and regeneration process. The difference between post- retention and initial measurements shows that the regeneration is still continuing at the end of 3 month retention.

CONCLUSION

An increase in blood flow was observed in the midpalatal suture region due to RME. This is probably related with inflammation, fibroblast proliferation and osteoblast accumulation. The events repair and regeneration may result in an increase in blood flow. At the end of retention, although still higher, the blood flow was much closer to the original value. This may imply that at the end of 3 month retention, reorganization in midpalatal suture is still continuing.



KAYNAKLAR/REFERENCES

1. Haas AJ. Rapid expansion of the maxillary dental arch and nasal cavity by opening the mid palatal suture. *Angle Orthod* 1961;31:73-90.
2. Haas AJ. The treatment of maxillary deficiency by opening mid palatal suture. *Angle Orthod* 1965;35:200-217.
3. Haas AJ. Palatal expansion: just beginning of dentofacial orthopedics. *Am J Orthod* 1970;57:219-255.
4. Haas AJ. Long term posttreatment evaluation of rapid palatal expansion. *Angle Orthod* 1980;50:189-217.
5. Ekström C, Henrikson CO, Jensen R. Mineralization in the midpalatal suture after orthodontic expansion. *Am J Orthod* 1977;71:449-455.
6. Melsen B. A histological study of the influence of sutural morphology and skeletal maturation on rapid palatal expansion in children. *Trans Eur Orthod* 1972;499-507.
7. Melsen B, Melsen F. The postnatal development of the palatomaxillary region studied on human biopsy material. *Am J Orthod Dentofacial Orthop* 1982;82:329-342.
8. Stambach HK, Cleall JK. The effects of splitting the midpalatal suture on the surrounding structures. *Am J Orthod* 1964;50:923-924.
9. Storey A. Tissue response to the movement of bones *Am J Orthod* 1973;64:229-247.
10. Ten Cate AR, Freeman E, Dickinson JB. Sutural development: structure and its response to rapid expansion. *Am J Orthod* 1977;71:622-636.
11. Bicakci AA, Agar U, Sokucu O, Babacan H, Doruk C. Nasal airway changes due to rapid maxillary expansion timing. *Angle Orthod* 2005;75:1-6.
12. Wertz RA. Skeletal and dental changes accompanying rapid midpalatal suture opening. *Am J Orthod* 1970;58:41-66.
13. Wertz RA, Dreskin M. Midpalatal suture opening: A normative study. *Am J Orthod* 1977;71:367-381.
14. Basciftci FA, Mutlu N, Karaman AI, Malkoc S, Kucukkolbasi H. Does the timing and method of rapid maxillary expansion have an effect on the changes in nasal dimensions? *Angle Orthod* 2002;72:118-123.
15. Usumez S, Iseri H, Orhan M, Basciftci FA. Effect of rapid maxillary expansion on nocturnal enuresis. *Angle Orthod* 2003;73:532-538.
16. Ceylan I, Oktay H, Demirci M. The effect of rapid maxillary expansion on conductive hearing loss. *Angle Orthod* 1996;66:301-307.
17. Taspinar F, Ucuncu H, Bishara SE. Rapid maxillary expansion and conductive hearing loss. *Angle Orthod* 2003;73:669-673.
18. Doruk C, Babacan H. Ortodontide Laser Doppler Flowmetry. *Türk Ortodonti Dergisi* 2003;16:82-90.
19. Donos N, D'Aiuto F, Retzeppi M, Tonetti M. Evaluation of gingival blood flow by the use of laser Doppler flowmetry following periodontal surgery. A pilot study. *J Periodont Res* 2005;40:129-137.
20. Polat S, Er K, Polat NT. The lamp effect of laser doppler flowmetry on teeth. *J Oral Reh* 2005;32:844-848.
21. Öberg PA. Laser Doppler flowmetry. *Crit Rev Biomed Eng* 1990;18:125-163.
22. Vongsavan N, Matthews B. Some aspects of the use of laser Doppler flowmeters for recording tissue blood flow. *Exp Physiol* 1993;78:1-14.
23. Svensson H, Pettersson H, Svedman P. Laser Doppler Flowmetry and laser photometry for monitoring free flaps. *Scand J Plast Reconstr Surg* 1985;19:245-249.
24. Yuen J, Feng Z. Monitoring free flaps using Laser Doppler Flowmetry: five years experience. *Plast Reconstr Surg* 2001;105:55-61.
25. Firestone AR, Wheatly AM, Thuer UW. Measurement of blood perfusion in the dental pulp with laser Doppler flowmetry. *Int J Microcirc Clin Exp* 1997;17: 298-304.
26. Gazelius B, Lindh-Stromberg U, Pettersson H, Öberg PA. Laser Doppler technique-a future diagnostic tool for tooth pulp vitality. *Int Endod J* 1993;26: 8-13.
27. Goodis HE, Winthrop V, White JM. Pulpal responses to cooling tooth temperatures. *J Endod* 2000;26: 263-267.
28. Matheny JL, Abrams H, Johnson DT, Roth GI. Microcirculatory dynamics in experimental human gingivitis. *J Clin Periodontol* 1986;2:219-221.
29. Persson M, Thilander B. Palatal suture closure in man from 15 to 35 years of age. *Am J Orthod* 1977;72:45-52.
30. Timms DJ. Rapid maxillary expansion. Quintessence Publishing .Co., Inc., Chicago, Illinois, 1981.
31. Brin I, Hirshfield Z, Shanfeld JL, Davidovitch Z. Rapid palatal expansion in cats: Effect of age on sutural cyclic nucleotides. *Am J Orthod Dentofac Orthop* 1981;79:162-175.
32. Arat ZM, Gokalp H, Atasever T, Turkkahraman H. 99mTechnetium-labeled methylene diphosphonate uptake in maxillary bone during and after rapid maxillary expansion. *Angle Orthod* 2003;73:545-549.
33. Gilman T. On some aspects of collagen formation in localized repair and in diffuse fibrotic reactions to injury. In Gould B.: *Treatise on collagen*. 2. Part B, New York, Academic Press, Inc. 1968;332-407.